

TRAITEMENT DES BRÛLURES CHIMIQUES DES YEUX.

Insuffisance de la solution de lavage tamponnée, utilisée seule.

Martin Reim

*Clinique ophtalmologique de la Faculté de Médecine
de l'Ecole Supérieure de Rhénanie-Westphalie (RWTH), Aix-la-Chapelle.*

Les statistiques d'accidents de la clinique ophtalmologique font apparaître des brûlures chimiques et des brûlures thermiques avec une fréquence de 12-19 % (Watz et al. 1973 ; Kuckelkorn et al. 1993). Sur cette proportion, 10 % concernent des brûlures thermiques. Heureusement, ce sont principalement des blessures légères. Des brûlures plus graves, chimiques et autres, ne se produisent que rarement dans les différents établissements, souvent moins d'une fois par an. C'est pourquoi on ne sait pas très bien comment traiter les cas graves. Un ensemble de cas graves de brûlures chimiques et thermiques, collecté dans des cliniques disposant d'une vaste expérience, paraît donc utile et devrait améliorer durablement les résultats.

Nous allons donner ci-après des indications thérapeutiques et quelques particularités cliniques concernant des cas graves, qui permettront une évaluation de la gravité de l'accident et des possibilités thérapeutiques.

Classification des brûlures chimiques et thermiques des yeux			
I	II	III	IV
Erosion	Erosion	Erosion	Ischémie profonde
Hyperémie	Ischémie > 1/3	Ischémie > 1/2	Nécroses étendues
Régénération	Chémosis	Chémosis	Opacité de la cornée
	Recirculation	Opacité de la cornée	Atrophie de l'iris
	Régénération	Ulcérations	Erosion persistante
		Vascularisation	Ulcérations
		Proliférations	Exsudation fibrineuse sur l'iris
		Cicatrices	Cataracte, glaucome

Tableau 1

Les brûlures sont classées selon leur gravité en quatre stades. Le *tableau 1* montre que les stades I et II concernent des lésions peu étendues et très superficielles, qui guérissent en quelques jours et sans séquelles (Reim et al. 1983) (Kuckelkorn ; Luft et al. 1993). Les stades III et IV concernent des lésions plus étendues et plus profondes.

Les *tableaux 2 et 3* indiquent, en s'appuyant sur l'ensemble des cas de la clinique ophtalmologique de la RWTH d'Aix-la-Chapelle, comment se répartissent les brûlures graves et très graves, d'origine chimique ou thermique. On est frappé par la grande proportion des brûlures chimiques affectant les

deux yeux et aussi par le grand nombre d'accidents domestiques (Kuckelkorn, Luft et al. 1993 ; Kuckelkorn et al. 1993 ; Kuckelkorn et al. 1995).

Cas de brûlures graves chimiques et thermiques à la clinique ophtalmologique de l'Université Technique d'Aix-la-Chapelle 1980-1995	
● Nombre total d'yeux	260
● Accidents professionnels	68,1 %
● Accidents domestiques	24,1 %
● Causes inconnues	7,8 %

Tableau 2

Cas de brûlures graves chimiques et thermiques à la clinique ophtalmologique de l'Université Technique d'Aix-la-Chapelle 1980-1995	
● Nombre de patients	191
● Nombre total d'yeux (deux yeux touchés : 36 %)	260
● Agents	
● Base	58,1 %
● Acide	14,1 %
● Chaleur	16,2 %
● Autre	11,6 %

Tableau 3

L'action des bases, des acides et de la chaleur détruit tout d'abord l'épithélium superficiel de la cornée et de la conjonctive. Pour des concentrations élevées de produits chimiques, les tissus situés plus en profondeur ont également tendance à se nécroser : le stroma,

Physiologie	
●	Nécroses
●	Défectuosité épithéliale, Ischémie et ulcération
●	Réaction inflammatoire
●	Exsudation de Substances autocrines
●	Activation et invasion de leucocytes
●	Polynucléaires
●	Lymphocytes
●	Plasmocytes
●	Activation de fibroblastes
●	Néovascularisation

Tableau 4

les tissus subconjonctifs et la conjonctive bulbaire du globe oculaire, et souvent aussi la sclérotique (*figure 3*) (*tableau 4*). Dans les tissus irrigués par le sang, les parties nécrotiques apparaissent d'abord sous forme d'ischémie. La cornée perd ses cellules (kératocytes) et présente une opacité primaire. La nécrose proprement dite, la destruction du tissu, devient cliniquement visible sous forme d'ulcérations après 4-6 semaines (*figures 1 et 2*). Dans les régions brûlées, mais surtout dans la zone de transition avec le tissu sain,

des substances autocrines telles que l'histamine, l'angiotensine, la prostaglandine, les leukotriènes et l'interleukine sont libérées immédiatement après l'accident. On sait que ces substances provoquent une réaction inflammatoire. Les macrophages et les polynucléaires sont activés en premiers. Ils traversent assez rapidement le tissu endommagé. Dans des cas peu graves, la réaction inflammatoire s'affaiblit et disparaît. C'est le plus souvent le cas lorsque les épithéliums superficiels sont régénérés. Lorsque la circulation ne se rétablit pas spontanément dans le tissu brûlé et que les épithéliums font défaut, l'inflammation d'abord aiguë devient chronique. Des lymphocytes et des plasmocytes, qui provoquent et alimentent le processus inflammatoire, apparaissent. Ce qu'on appelle la maladie des brûlés se déclare (Reim et al. 1980 ; Reim et al. 1995). Dans ces conditions, après des semaines et des mois, il se produit une néovascularisation du tissu ischémique et de la cornée. Il se forme des cicatrices fibreuses qui se rétractent au niveau de la cornée, forment des symblepharons et transforment la cornée en une couenne fibrovasculaire - un état qui, s'il n'est pas traité, aboutit pratiquement à la cécité et est très difficile à traiter (Becker et al. 1994 ; Becker et al. 1995 ; (Reim, Schmidt-Martens et al. 1980 ; Reim 1992 ; Reim and Kuckelkorn 1995).

On observe une réaction particulière lorsque seule la cornée est touchée et la conjonctive épargnée (*figure 1*) (*tableau 5*). Il se produit alors, par suite de la violente réaction inflammatoire du limbe, en l'espace de quatre à six semaines, une vascularisation complète de la cornée. Dans le cas d'une destruction étendue de la conjonctive, commence la prolifération du tissu cicatriciel riche en vaisseaux autour de la zone brûlée. Plusieurs semaines s'écoulent avant que ce tissu cicatriciel ne remplace la sclérotique ischémique et n'atteigne la cornée (*figure 2*). Par conséquent, la néovascularisation de la cornée ne se produit, après brûlure des segments les plus antérieurs de l'oeil, que plusieurs semaines ou plusieurs mois plus tard, si une ulcération soudaine n'a pas déjà liquéfié la cornée et la sclérotique (Chayakul et al. 1982 ; Reim 1982 ; Reim et al. 1984 ; Reim and Kuckelkorn 1995).

Interaction de la cornée et de la conjonctive	
Formes cliniques des brûlures chimiques et autres	
"la cornée seule"	
"la cornée et le limbe"	
"la totalité des segments oculaires antérieurs"	

Tableau 5

THÉRAPEUTIQUE

Principe de la thérapeutique

Principe de la thérapeutique
<ul style="list-style-type: none">● Eliminer l'agent corrosif et ses contaminants● Empêcher les contaminations secondaires● Inhiber les réactions inflammatoires● Protéger et reconstruire les surfaces● Reconstruire les structures intraoculaires

Tableau 6

Le principe de la thérapeutique est basé sur la physiologie des brûlures chimiques (tableau 6). L'agent corrosif est éliminé non seulement par lavage, mais aussi par un nettoyage mécanique minutieux, le cas échéant par intervention chirurgicale. Il ne faut pas oublier que de nombreux produits chimiques sont des produits bruts, qui sont fortement souillés par des métaux lourds, de l'aluminium et du silicium (Schrage et al. 1988 ; Schirner 1994 ; Schirner et al. 1995). Lors du traitement

de cas graves, il ne faut pas oublier non plus que les lésions épithéliales de longue durée de la cornée et de la conjonctive sont des plaies ouvertes par lesquelles peuvent pénétrer des substances étrangères nocives, par suite de la thérapeutique et de l'exposition (Reim et al. 1996). Le lavage ne sert pas seulement à éliminer l'agent corrosif lors des premiers secours. Dans les étapes ultérieures de la maladie, des lavages répétés ont encore une importante fonction de nettoyage. L'importance en est encore accrue pour des exsudations leucocytaires à répétition, car les leucocytes activés peuvent très rapidement détruire la substance organique de la cornée avec des radicaux libres. L'acide ascorbique et l'alpha-tocophérol, que l'on trouve en grandes quantités dans l'huile de ricin et l'essence de girofle, servent également à piéger les radicaux superoxydes. Les meilleurs agents permettant de lutter contre les phénomènes inflammatoires sont encore les corticostéroïdes. Dans le cas d'ulcérations imminentes ou déclarées, les inhibiteurs de protéases jouent un rôle important (Borchers et al. 1990 ; Lund et al. 1990 ; Reim, Kottek et al. 1996).

Etant donné que les tissus nécrotiques et enflammés libèrent de grandes quantités de médiateurs de l'inflammation, l'excision chirurgicale des nécroses constitue un important soutien thérapeutique anti-inflammatoire. De toute manière, il est nécessaire de recouvrir la sclère dénudée, souvent ischémique, avec une plastie de conjonctive bulbaire. Des transplantations de la cornée sont également souvent nécessaires, afin d'éliminer de la cornée gravement brûlée les facteurs toxiques et provoquant une inflammation (tableau 7).

Interventions chirurgicales
<ul style="list-style-type: none">● Excision des plages d'ischémie et de nécrose.● Plastie de la conjonctive bulbaire du globe oculaire pour recouvrir la sclère ischémique● Epithélium artificiel de l'enveloppe de la cornée ou de l'enveloppe amniotique● Kératoplastie précoce● Chambre antérieure : éliminer les fibrines, éventuellement le cristallin● Plastie de la conjonctive, transplantations de muqueuse● Reconstruction des paupières et du bord des paupières

Tableau 7

Pour la reconstruction, on a souvent recours en outre, dans les cas graves, à une chirurgie plastique de la conjonctive, à des transplantations de muqueuse et à une reconstruction chirurgicale des paupières (Borchers, Salla et al. 1990 ; Lundt, Becker et al. 1990 ; Kuckelkorn et al. 1993 ; Kuckelkorn et al. 1993 ; Kuckelkorn et al. 1993 ; Kuckelkorn et al. 1994 ; Kuckelkorn, Makropoulos et al. 1995 ; Kuckelkorn et al. 1995 ; Reim, Kottek et al. 1996).

Premiers secours (tableau 8)

Premiers secours en cas de brûlures chimiques et autres
<ul style="list-style-type: none"> ● Anesthésie par instillation avec de la kéraïne[®] ● Lavage avec du BBS[®] ou avec la solution de lactate de Ringer[®] ● Ouverture passive des paupières ! ● Inspection, nettoyage, ectropioner la paupière inférieure ! ● Poursuite du lavage et du nettoyage mécanique ! ● En cas de fortes douleurs : injection rétrobulbaire de xylocaïne à 2 % ou anesthésie totale ● Ensuite, classification du degré de gravité

Tableau 8

Le lavage rapide et complet des yeux brûlés reste, aujourd'hui encore, le geste le plus important des premiers secours. L'ouverture passive des paupières présente ici une importance extraordinaire : pendant le lavage, le patient doit tourner les yeux de tous côtés, les cul-de-sacs étant ainsi toujours ouverts. Les yeux brûlés doivent obligatoirement avoir une conjonctive tarsienne et des cul-de-sacs accessibles au lavage ou à un nettoyage mécanique. Afin de soulager la douleur, on

peut instiller un anesthésiant local. Dans le cas de fortes douleurs, il est bon d'effectuer une immobilisation des paupières et une injection rétrobulbaire avec de la xylocaïne à 2 %. Une anesthésie générale peut être également nécessaire pour bien ouvrir les cul-de-sacs et les nettoyer.

Agents de lavage

Divers liquides ont été proposés pour les premiers secours et les lavages ultérieurs des yeux ayant subi des brûlures chimiques. Les derniers travaux de Schrage (Schrage et al. 1993) ont montré qu'une solution de lactate de Ringer ou une solution physiologique équilibrée (BSS) souvent utilisée en chirurgie ophtalmique est bien adaptée au milieu du stroma cornéen du point de vue électrolytique. Une solution saline physiologique est certainement un moyen fiable et neutre, mais des lavages avec NaCl à 0,9 % conduisent à une élution du sodium et à une accumulation des ions chlorure dans la substance propre de la cornée. Un tampon phosphate conduit à des calcifications, non seulement lorsqu'il est utilisé en tant que moyen de lavage, mais aussi lorsque des instillations oculaires contiennent du tampon phosphate en tant qu'excipient (Reim, Kottek et al. 1996). Le tampon citrate isotonique est avantageux du fait qu'il forme des chélates et de ce fait, peut fixer des ions métalliques. Il est recommandé avant tout par Pfister (Pfister 1982 ; Pfister et al. 1991). Dans le cas où de la poudre de chaux non éteinte aurait pénétré dans l'oeil, on peut recommander un lavage non aqueux de la conjonctive et des cul-de-sacs avec de l'huile (Höfling 1990). Toutefois, le point important reste que le premier lavage doit intervenir rapidement.

Thérapeutique des brûlures des 1^{er} et 2^{ème} stades

Dans le cas de brûlures chimiques légères des 1^{er} et 2^{ème} stades, il suffit souvent d'effectuer toutes les heures un lavage avec la solution de lactate de Ringer et d'instiller une combinaison de corticostéroïde et d'antibiotique. On peut appliquer en outre de l'ascorbate de sodium à 10% (Braun, Melsunger). En cas de forte chémosis et d'ischémie circonscrite, on doit exciser le tissu ischémique, le plus souvent localisé sur le limbe (Peridektomie, Reim et al. 1982). Cette intervention peut être réalisée sous anesthésie par instillation ou après une injection subconjonctivale de xylocaïne à 2%. On excise ici une partie de la conjonctive proche du limbe, en forme de demi-lune, puis on laisse la blessure ouverte. Elle se régénère rapidement et souvent sans complication. (Reim and Schmidt-Martens 1983).

Thérapeutique des brûlures des 3^{ème} et 4^{ème} stades (tableau 9)

Premiers secours pour les stades III et IV
● Sous anesthésie locale, ou mieux anesthésie totale
● Inspection renouvelée
● et ectropionner les deux paupières sous microscope opératoire
● Evaluation de l'étendue et de la profondeur des lésions
● et de la superficie des déficiences épithéliales
● Poursuite du lavage avec du BBS [®] ou avec la solution de lactate de Ringer [®]
● Nouvelle classification du degré de gravité
● Etablissement du plan de traitement et des indications chirurgicales

Tableau 9

Dans le cas de brûlures plus graves chimiques et thermiques, on doit généralement, après le lavage initial, effectuer une inspection sous anesthésie locale ou générale, sous le contrôle du microscope opératoire. On doit effectuer un double lavage des cul-de-sacs conjonctivaux et évaluer l'étendue et la profondeur des lésions. Il est également nécessaire d'évaluer la surface des lésions épithéliales. Pendant ces processus chirurgicaux, il faut laver l'œil en continu ou de manière répétée avec la solution de lactate de Ringer. Au cours

d'une telle inspection opératoire, on peut évaluer le degré de gravité de manière plus précise et prévoir le traitement approprié.

Dans des cas moins graves, avec une ischémie seulement superficielle et une opacité modérée de la cornée, on doit prendre en compte l'étendue de l'ischémie sur le limbe pour évaluer la gravité de la brûlure. Lorsque le limbe est largement conservé et que l'on n'observe pas d'exsudation fibrineuse dans la chambre antérieure, ni de changement de coloration de l'iris ou d'ectropion de l'uvée, on peut limiter l'intervention chirurgicale à l'excision des tissus ischémiques et soigner le patient dans un service ophtalmologique proche, de manière essentiellement conservatrice.

Les blessures graves, voire les plus graves, provoquées par des brûlures chimiques et autres brûlures, se caractérisent par une ischémie étendue, aussi bien sur la circonférence du limbe qu'à la surface du bulbe jusqu'aux cul-de-sacs. En cas de nécrose superficielle, on voit encore des vaisseaux de la sclère briller au fond. Les parties profondes nécrosées sont complètement blanches en raison de l'ischémie. Dans ces cas, on observe également une intense opacité primaire de la cornée. Le plus souvent, l'iris décoloré, sale transparaît avec un ectropion de l'uvée. Souvent, on n'observe qu'une exsudation fibrineuse grise-blanc dans la chambre antérieure. Il n'est pas rare que les paupières et la conjonctive tarsienne soient impliquées. Dans le cas de lésions adhérentes à la surface de la conjonctive, il se produit souvent une forte sécrétion leucocytaire. Cette situation est dangereuse, car sous l'exsudat leucocytaire, le segment antérieur peut se liquéfier dans les 2 à 3 semaines suivant l'accident. Les patients dont les yeux ont subi une telle brûlure doivent subir d'abord une intervention chirurgicale dans une clinique ophtalmologique spécialisée qui dispose de matériel issu de donneurs pour la kératoplastie et avec une plastie de la conjonctive bulbaire.

Autres traitements et évolution des brûlures des III^{ème} et IV^{ème} stades (tableau 10)

Thérapeutique médicamenteuse
<ul style="list-style-type: none">● Lavage● Ascorbate● Antibiotique● Corticostéroïde● Inhibiteurs de protéases

Tableau 10

Dans les 3 premiers jours suivant l'accident, on doit exciser habilement la nécrose par voie chirurgicale. Restent alors la conjonctive bulbaire du globe oculaire dénudé, la sclère ischémique et la cornée souvent fortement opaque. Afin d'empêcher la liquéfaction de la sclère ischémique, et de conserver la cornée, il est conseillé de réaliser une plastie de la conjonctive bulbaire du globe oculaire (Teping et al. 1987 ; Reim et al. 1989 ; Teping et al. 1989). Lors de la plastie de

la conjonctive bulbaire, on isole des lambeaux de conjonctive des culs de sac. Elles sont généralement bien irriguées par les vaisseaux sanguins et peuvent être ramenées dans chaque quadrant sous forme de tissu élastique lisse et recousues sur le limbe et la sclère. La sclère ischémique dévascularisée peut ainsi se revasculariser avec le temps. De plus, sur la conjonctive bulbaire du globe oculaire isolées, un nouvel épithélium conjonctival complet va se régénérer (Reim et al. 1992 ; Kuckelkorn, Redbrake et al. 1995).

Malheureusement, après une plastie de la conjonctive bulbaire du globe oculaire, tout au plus un quart de ces cas graves s'accompagne d'une régénération spontanée de l'épithélium de la cornée. Par conséquent, la surface dénudée du stroma cornéen doit être protégée. Dans le cas d'une opacité modérée de la cornée, et lorsque la chambre antérieure est saine, il suffit de coller une lentille de contact dure en tant qu'épithélium synthétique (Turss et al. 1973 ; Reim et al. 1978 ; Reim et al. 1981 ; Kuckelkorn and Reim 1994). Lorsque la cornée est fortement opaque et qu'il se produit une forte exsudation fibrineuse dans la chambre antérieure, on doit envisager une kératoplastie primaire ou précoce. Lors d'une telle intervention, on peut également assainir la chambre antérieure, en ôtant les membranes fibrineuses adhérentes à l'iris, avec élimination extracapsulaire du cristallin qui présente souvent une opacité primaire. Lorsque l'iris est totalement nécrosé, on doit également l'enlever. Ce nettoyage chirurgical radical élimine les sources d'inflammation et d'irritation permanentes, qui compromettent également le pronostic de restauration de la cornée par kératoplastie (figure 4).

Dans les cas graves, en plus des interventions chirurgicales, un traitement conservateur prolongé, souvent local, est également nécessaire. Pour nettoyer la surface de la conjonctive et de la cornée, on recommande un lavage avec la solution de lactate de Ringer, car les leucocytes et une sécrétion riche en protéines des cellules de la surface contiennent des enzymes protéolytiques et des substances inflammatoires. Un antibiotique est également indispensable, car les yeux fortement brûlés, aussi longtemps que l'épithélium ne s'est pas complètement refermé, présentent le plus haut degré de risque d'infection. Les corticostéroïdes sont également nécessaires. Après les 3 premières semaines suivant l'accident, la posologie dépend étroitement des déficiences de l'épithélium.

Etant donné que les lésions prolongées de l'épithélium constituent une plaie ouverte, il ne faut pas oublier que pendant le traitement local, les désinfectants contenus dans les produits ophtalmiques peuvent provoquer des contaminations et des effets toxiques considérables. Par conséquent, pour un traitement prolongé des brûlures oculaires, il est recommandé d'utiliser des préparations sans conservateur ou à faible teneur en conservateur. De ce point de vue, l'utilisation des onguents oculaires est plus sûre que celle des gouttes. Les préparations en solution dans un tampon phosphate ne doivent pas être utilisées en raison de la calcification secondaire de la cornée. Les préparations dans l'huile de ricin présentent de l'intérêt, car ce véhicule contient des quantités actives d'alpha-tocophérol et de ce fait, permet également de piéger les radicaux libres. La tétracycline en tant qu'antibiotique devrait prendre de l'importance dans cette thérapeutique, car elle inhibe les métalloprotéinases.

Complications évolutives

Malheureusement, après une brûlure chimique grave des yeux, il se produit toute une série de difficultés, qui ont été largement décrites ailleurs (Kuckelkorn et al. 1993, 1994, 1995 ; Reim et al. 1981, 1989, 1992, 1995, 1996). Le *tableau 10* montre que pour traiter ces problèmes, on dispose de processus opératoires bien établis pouvant aider le patient et lui permettant de conserver ses yeux.

Importance des premiers secours

Dans un grand nombre de brûlures chimiques graves et très graves des yeux, on s'est rendu compte à quel point le pronostic dépendait du moment où les premiers secours intervenaient et de la qualité de cette intervention. Le *tableau 11* rassemble des données indiquant clairement qu'un lavage précoce effectué dans le cadre des premiers secours est déterminant pour la suite. Lorsqu'on a effectué un lavage précoce, le nombre moyen des opérations nécessaires pour la reconstruction est nettement plus faible qu'en cas de premiers secours tardifs. La même chose est valable pour la durée du séjour en milieu hospitalier.

Importance des premiers secours		
	Nombre moyen des opérations	Nombre de mois en milieu hospitalier
● Lavage précoce	6,5±4,6*)	4,2±2,8**)
● Lavage tardif	10,4±10,00*)	6,0±4,5**)
101 patients avec 131 cas de graves brûlures chimiques oculaires		

Tableau 11

Importance des premiers secours		
	Nombre de patients	
	Lavage précoce*)	Lavage tardif*)
● > 6/60	20	13
● 1/15-1/50	25	9
● Perception/		
● projection de la lumière	31	31
● Enucléation	-	2
101 patients avec 131 cas de graves brûlures chimiques oculaires		

Tableau 12

Le *tableau 12* rassemble les résultats de vision dans les cas de lavage précoce et de lavage tardif. Les résultats fonctionnels sont nettement meilleurs pour un lavage précoce que pour un lavage tardif.

Perspectives d'avenir

Les mauvais résultats fonctionnels indiqués dans le *tableau 12* devraient nous inciter à étudier toutes les possibilités de traitement des brûlures chimiques oculaires graves. L'expérience montre que même pour les brûlures chimiques les plus graves, on peut arriver à conserver une fonction utilisable. La conservation des yeux en elle-même peut être considérée comme un résultat positif et un point de départ pour la restauration ultérieure. Les efforts destinés à améliorer le traitement des graves brûlures chimiques oculaires doivent commencer par les premiers secours. Dans les catégories socio-professionnelles exposées, les premiers secours devraient être considérées comme mesures d'entraide incontournables et exercés à ce titre. Il faut surveiller sérieusement le port des lunettes de protection. Parmi nos 191 brûlés graves, un seul portait des lunettes de protection ! Cette exigence devrait être formulée au moins pour les accidents professionnelles. Pour les accidents graves survenant dans l'industrie du bâtiment, dans l'industrie alimentaire et les transports, en plus des lunettes de protection, des mesures de protection supplémentaires devraient être envisagées. Dans ces trois branches professionnelles, on transfère des agents fortement corrosifs par pompage sous haute pression. Dans l'industrie du bâtiment, il s'agit essentiellement de chaux d'enduit et de ciment, dans l'industrie alimentaire, il s'agit en grande partie de bases concentrées qui contiennent en outre des détergents, et les camion-citernes transportent des acides et des bases concentrés. Lorsque ces substances dangereuses jaillissent par suite d'une fuite dans le système ou d'un défaut d'étanchéité d'un raccord de tuyauterie, on observe des brûlures chimiques très graves et étendues. Dans ces branches professionnelles, les accidents sont généralement provoqués par l'explosion d'un raccord de tuyauterie ou par une malfaçon de celui-ci. Il faudrait prévoir que ces raccords soient protégés par un écran transparent, de sorte qu'en cas d'un défaut d'étanchéité, le jet sous haute pression n'atteigne pas directement l'opérateur, mais qu'il soit arrêté par l'écran. Le développement ultérieur du traitement des brûlures chimiques les plus graves doit donc être centré sur l'amélioration de la prévention et de la sécurité sur le lieu de travail, sur diverses méthodes chirurgicales en partie nouvelles et sur la mise au point de nouveaux médicaments, qui satisfont aux exigences de pureté mentionnées ci-dessus du point de vue de leur action et de leur galénique.

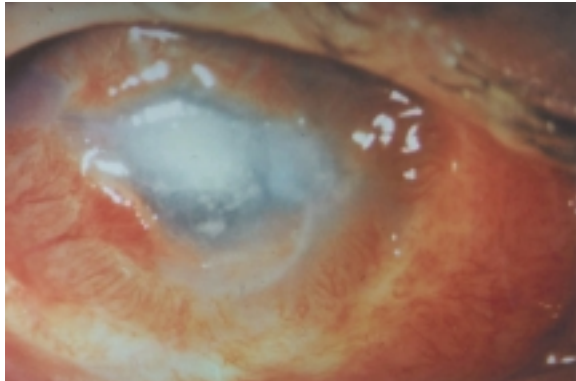


Figure 1

Brûlure chimique grave provoquée par un agent de nettoyage industriel alcalin dans l'industrie alimentaire. Six semaines après l'accident, on observe un ulcère central et une vascularisation complète de la cornée, s'étendant jusqu'à l'ulcère.

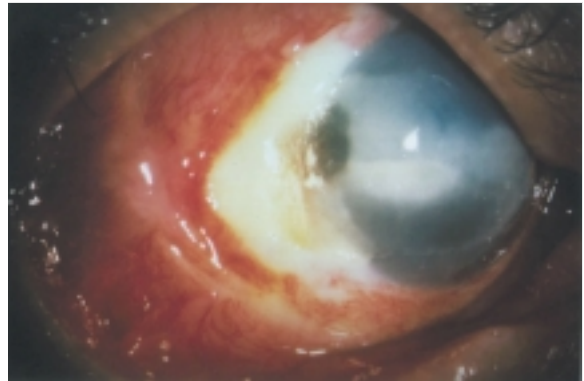


Figure 2

Etat de la totalité des segments oculaires antérieurs six semaines après l'accident. Les proliférations inflammatoires ont atteint la cornée depuis la profondeur des cul-de-sacs et ont provoqué une ulcération cornéosclérale étendue. Par ailleurs, la cornée présente une opacité et une calcification intenses.

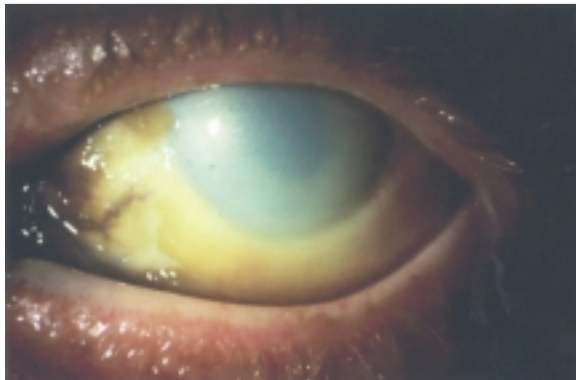


Figure 3

Brûlure chimique grave provoquée par de la lessive de soude. Chez ce patient, les deux yeux ont été également touchés. La cornée est complètement opaque, la conjonctive complètement ischémique. Les vaisseaux encore visibles de la conjonctive sont colorés en brun-noir par l'hémossidérine.

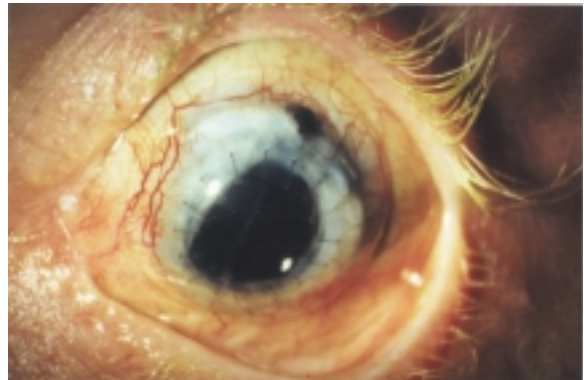


Figure 4

Examen du patient de la figure 3 quatre ans après l'accident : après une plastie de la conjonctive bulbaire du globe oculaire, deux kératoplasties et un curetage extracapsulaire avec implantation d'une lentille dans la chambre antérieure, l'état du patient est stable et son acuité visuelle est de 0,3.

Bibliographie

- Becker J., S. Salla, et al. (1995). Explorative study of interleukin levels in the human cornea. *Graefe's Arch Clin Exp Ophthalmol* 233 : 766-771.
- Becker J., S. Salla, et al. (1994). Survival of corneal grafts after severe burns of the eye. *Ocular Immunology and inflammation* 2 : 199-205.
- Borchers J., S. Salla, et al. (1990). Histological investigations after severe alkali burn of the rabbit under therapy of a drug combination - "Cocktail" - therapy. *Documenta Ophthalmologica* 76 : 181.
- Chayakul V. and M. Reim (1982). The enzymatic activities in the alkali-burned rabbit cornea. *Graefe's Arch Clin Exp ophthalmol* 218 : 145-148.
- Höfling G. (1990). Erste Hilfe bei Kalkverätzungen. *Augenspiel* 11 : 34 - 42.
- Kuckelkorn R., J. Becker, et al. (1993). Verschiebung der Lidblätter - ein operatives Verfahren bei Narbenentropium mit lidkantennaher Tarsusdeformation. *Klin Monatsbl Augenheilk* 202 : 102-109.
- Kuckelkorn R., A. A. Kottek, et al. (1994). Intraokulare Komplikationen nach schweren Verätzungen - Häufigkeit und chirurgische Behandlung. *Klin. Monatsbl. Augenheilkd.* 205 : 86-92.
- Kuckelkorn R., I. Luft, et al. (1993). Verätzungen und Verbrennungen in Einzugsbereich der RWTH Aachen. Analyse der Unfälle über 1 Jahr mit Hilfe einer neuen automatischen Befunddokumentation. *Klin Monatsbl Augenheilk* 203 : 34 - 42.
- Kuckelkorn R., W. Makropoulos, et al. (1993). Retrospektive Betrachtung schwerer Alkaliverätzungen der Augen. *Chemische Verätzungen der Augen : Klin Monatsbl Augenheilk* 203 : 397-402.
- Kuckelkorn R., W. Makropoulos, et al. (1995). Chemische Verätzungen der Augen : Ursachen, Behandlung und Prävention. *Arbeits Sozial Umwelt Med* 30 : 27-33.
- Kuckelkorn R., C. Redbrake, et al. (1995). Tenon-Plastik und Frühkeratoplastik bei schwerstverätzten Augen. *Ophthalmologie* 92 : 439-444.
- Kuckelkorn R., C. Redbrake, et al. (1993). Keratoplastik mit 11-12 mm Durchmesser zur Versorgung von schwerstverätzten Augen. *Ophthalmologie* 90 : 683-687.
- Kuckelkorn R. and M. Reim (1994). The Contact Lens as "Artificial Epithelium" in Eye Burns. *Contactologia* 16 : 74-81.
- Kuckelkorn N. Schrage, et al. (1993). Klinische Erfahrungen mit aufgeklebtem harten Kontaktlinsen. *Klin Monatsbl Augenheilk* 202 : 520-527.
- Kuckelkorn R., M. Wenzel, et al. (1994). Autologe Nasenschleimhauttransplantation nach schwersten Verätzungen und Verbrennungen. *Klin Monatsbl Augenheilk* 204 : 149-206.
- Lund G., J. Becker, et al. (1990). Investigation of inflammatory mediators in severe alkali burned rabbit corneas under therapy of a drug combination - "Cocktail"-therapy. *Documenta Ophthalmologica* 76 : 168-169.
- Pfister R. (1982). Alkali burns of the eye : pathophysiology and treatment. *South Med J* 75 : 417-422.
- Pfister R., J. Haddox, et al. (1991). The combined effect of citrate/ascorbate treatment in alkali injured rabbit eyes. *Cornea* 10 : 100-104.
- Reim M. (1982). The clinical significance of proteolytic enzymes and glycosidases in corneal disease. *Asian Pacific Acad . Ophthalmol*, Bangkok, Phickanes Press, Bangkok. 342-346.
- Reim M. (1992). The results of Ischemia in Chemical Injuries. *Eye* 6 : 376-380.
- Reim M. Dutescu, et al. (1978). Aufgeklebte Plexiglaslinsen, als künstliches corneaepithel. *Ber. Dtsch. Ophthalmol. Ges.* 75 : 204-208.

- Reim M., F.M. Kaufhold, et al. (1984). Zur Differenzierung der Therapie bei Verätzungen, Fortschr. Ophthalmol. 81 : 583-587.
- Reim M., A. Kottek, et al. (1996). The cornea surface and wound healing (in press). Retina and eye Research.
- Reim M. and R. Kuckelkorn (1995). Verätzungen und Verbrennungen der Augen. Akt Augenheilk 20 : 76-89.
- Reim M., B. Overkämping, et al. (1992). Zweijährige Erfahrungen mit der Tenonplastik. Ophthalmologie 89 : 524-530.
- Reim M., F.W. Schmidt-Martens (1993). Treatment of burns of the anterior eye segment. Proceedings XXIV Internat. Congress of Ophthalmology, Philadelphia. 1063-1066.
- Reim M., F.W. Schmidt-Martens et al. (1981). Artificial Epithelium in the therapy of corneal ulcerus. The cornea in health and disease. P.D. Trevor-Roper. London, Toronto, Sydney, Academic Press. 367-371.
- Reim M., F.W. Schmidt-Martens et al. (1980). Morphologische und biochemische Befunde bei experimentellen Verätzungen mit Alkali. Ber Dtsch Ophthalmol Ges 77 : 749-759.
- Reim M., F.W. Schmidt-Martens (1982). Behandlung von Verätzungen. Klein. Mbl. Augenheilk. 181 : 1-9.
- Reim M. and C. Teping (1989). Surgical procedures in the treatment of most severe eye burns. Acta Ophtal. Supl. 67 : 47-54.
- Schirner G. (1994). Untersuchungen an verätzten humanen Corneae und Conjunctivae nach keratoplastik, Rekeratoplastik mit energiedispersiver Röntgenanalyse. Dissertation Aachen. 120 S.
- Schirner G., N. Schrage, et al. (1995). Conjunctival tissue examination in severe eye burns : a study with scanning electron microscopy and energy-dispersive X-ray analysis. Graefe's Arch Clin Exp Ophthalmol 233 : 251-256.
- Schrage N.F., K. Benz, et al. (1993). A simple empirical calibration of energy dispersive X-ray analyses (EDXA) on the cornea. Scanning Microscopa 7 : 881-888.
- Schrage N.F., K. Benz, et al. (1993). Quantification of minerals in biological tissues. Doc ophthalmol 83 : 202.
- Schrage N.F., M. Reim, et al. (1988). Untersuchungen an schwerstverätzten Corneae nach Langzeittherapie unter besonderer Beachtung von partikulären Rückständen aus Trauma und Therapeutika. Beitr. Elektronenmikroskop Direktabb Oberfl 21 : 465-472.
- Teping C. and M. Reim (1987). Operative Maßnahmen zur Erhaltung des Auges nach schwerster Verätzung : Prinzip der Tenonplastik. Dtsch Ges Plast Wiederherstellungschirurgie, Frankfurt/M, Springer Heidelberg, 12-14.
- Teping C. and M. Reim (1989). Die Tenon-Plastik als neues Operationsprinzip in der Frühbehandlung schwerster Verätzungen. Klein. Mbl. Augenheilk. 194 : 1-10.
- Teping, C. and M. Reim (1973). Das künstliche Hornhautepithel. Klein Mbl Augenheilk 163 : 661-671.
- Watz H. and M. Reim (1973). Aus der Unterfallstatistik einer ländlichen Augenklinik. Klein. Mbl. Augenheilk. 162 : 648-655.

Anschrift des Verfassers :

Professor Dr. med. M. Reim

Augenklinik der Medizinischen Fakultät der Rheinisch-Westfälischen technischen

Hochschule (RWTH) Aachen

Klinikum, Pauwelstr. 30

D-52057 Aachen-Germany

Tel : 0049 241 8088193, 0049 241 74474 -

Fax : 00049 241 74479.